Introducción a la Unidad 6

Vea este video en la versión online del curso

Unidad 6: Mareo y Vértigo, elaborada por la doctora Jenny Sandoval Retamal.

Temas que estudiaremos en esta unidad:

- Definición, fisiopatología y etiología de mareo y vértigo.
- Manejo en urgencias de pacientes con mareo y vértigo.

Objetivos de la unidad:

- Conocer las definiciones, fisiopatología y etiología de los mareos y vértigo.
- Identificar el manejo en urgencia de un paciente con mareo o vértigo.

Mareo y Vértigo

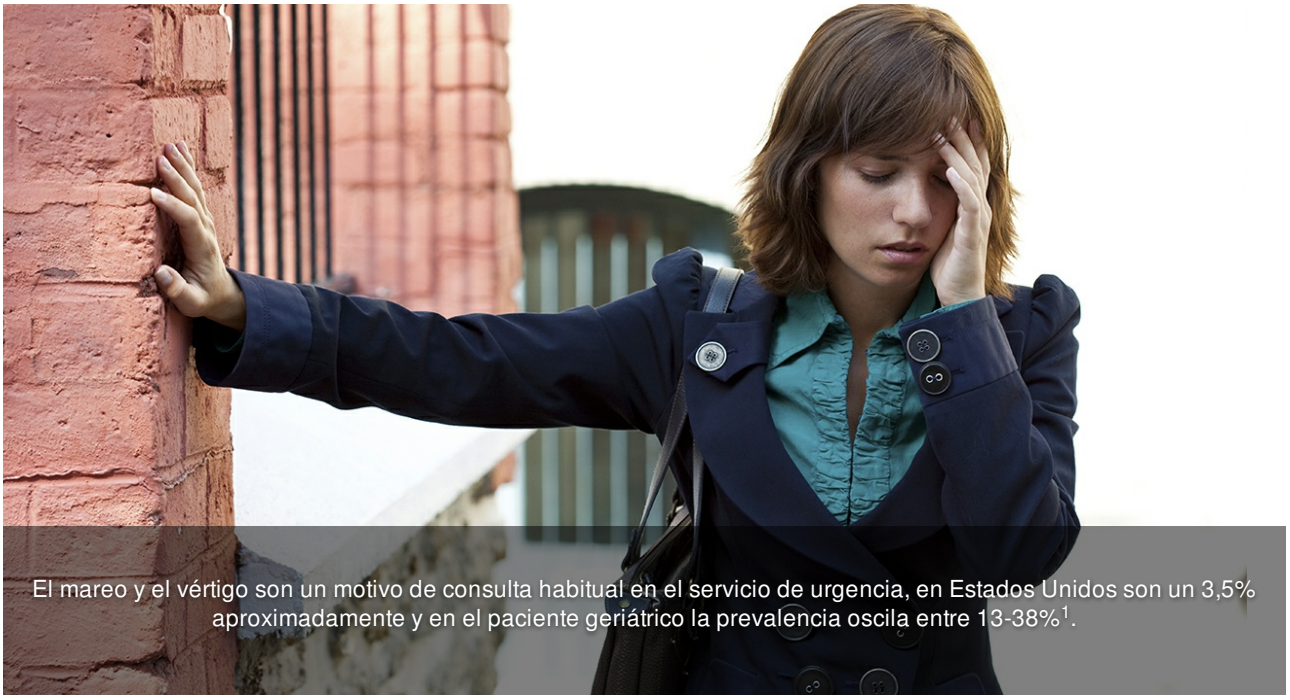

El mareo y el vértigo son un motivo de consulta habitual en el servicio de urgencia, en Estados Unidos son un 3,5% aproximadamente y en el paciente geriátrico la prevalencia oscila entre 13-38%[1].

Introducción

Muchos factores en el motivo de consulta de mareos y vértigo lo convierte en un síntoma difícil de evaluar y tratar, por un lado la descripción que hace el paciente de lo que siente puede ser difícil de entender, complicando los procesos de diagnóstico y terapéuticos que se le da al paciente.

En distintas series la principal causa de mareos y vértigo es benigna y transitoria. Sin embargo, existen causas potencialmente letales que deben ser consideradas en la evaluación sistemática de los pacientes que consultan por mareos y/o vértigo, como el accidente cerebro vascular[2].

El mareo es un motivo de consulta habitual en los servicios de urgencia. El 40% de los pacientes con mareo presentan una alteración vestibular periférica, que se debe a una alteración del nervio craneal VIII o a estructuras distales de la vía auditiva, el 10% a una lesión de la vía vestibular es el sistema nervioso central, el 15% a un trastorno psiquiátrico y el 25% a otros problemas, como trastornos cardíacos u otro trastorno del equilibrio; en el 10% de los casos no se conoce el diagnóstico exacto[3].

Dado lo anteriormente expuesto es que el proceso diagnóstico no se encuentra estandarizado y no existen recursos específicos para el enfrentamiento de este tipo de pacientes.

En un estudio realizado en 2013 en Estados Unidos se comparó pacientes sin mareos o vértigos, en el servicio de urgencia, con pacientes con mareos y/o vértigo y se evidenció que en el último grupo se le realizaron mas exámenes de laboratorio y más exámenes de imágenes, teniendo una mayor estadía en el servicio de urgencia y en algunos casos mayor cantidad de hospitalizaciones, además se logró objetivar que a la gran mayoría se le realizaba imagen

cerebral, la cual tenía muy poco valor en un paciente con mareos[4].

En otra serie se constató que para llegar a un diagnóstico en aquellos pacientes que se lograba diagnóstico, en promedio habían consultado 5 veces previamente en el servicio de urgencia[5].

De aquí la necesidad de que el médico que se enfrenta a este tipo de pacientes sea muy meticuloso y sistemático para lograr identificar aquellos pacientes que podrían beneficiarse de estudios por estar sufriendo una patología que pongan en riesgo su vida y poder llegar a diferenciar de aquellos que cursan una patología benigna.

Caso clínico:

Son las 3 de la mañana en el servicio de urgencia. El paciente del box 10 es un hombre de 58 años con motivo de consulta de Vértigo.

Refiere ser hipertenso en tratamiento, presenta vértigo e inestabilidad hace 3 días, refiere sensación de giro, asociado a visión borrosa y náuseas, pero niega pérdida de audición o tinitus.

Tiene una presión arterial de 160/100 mmHg, el espontáneamente tiene un nistagmus a izquierda que se incrementa con la fijación visual, que cambia de dirección a los 15 segundos de evaluación, el Head impulse test es normal (HIT) es normal.

Posee un reflejo nauseoso disminuido y una disminución de la sensibilidad al dolor al lado derecho de la cara y al lado izquierdo del cuerpo, posee una dismetría en la extremidad superior derecha.

Más adelante, en el siguiente artículo, conoceremos el enfoque inicial para este caso, pero antes es importante revisar definiciones, fisiopatología y etiología.

Definiciones

Para uniformar el lenguaje es que se presenta este capítulo, las siguientes definiciones fueron desarrolladas por expertos expuestas en *Clasification of Vestibular Symptoms Towards and International Clasification of Vestibular Disorders* el 2009 y en *Guidelines for Diagnosis and Managment of Syncope* en 2009 por la asociación de cardiología europea:

Mareo: Es la sensación de una orientación espacial alterada o dañada sin una sensación de movimiento falsa o distorsionada. esto incluye sensaciones a veces denominadas vértigo, aturdimiento o mareos no específicos, pero no incluye vértigo.

Vértigo: Es la sensación de auto-movimiento (de la cabeza o el cuerpo) cuando no está ocurriendo el auto-movimiento o la sensación de auto-movimiento distorsionado durante un movimiento normal. Esto incluye un falso sentido de rotación (por ejemplo, giro, balanceo), movimiento lineal (por ejemplo, sensación de caída hacia abajo, como un ascensor), o inclinación estática con respecto a la gravedad.

Inestabilidad: (antes conocida como desequilibrio) Es la sensación de inestabilidad mientras está sentado, de pie o caminando sin una preferencia particular.

Presíncope: (parte del espectro de síncope) Es la sensación de pérdida inminente de la conciencia. Esta sensación puede o no ser seguida por un síncope.

Síncope: Es la pérdida transitoria de la conciencia debido a la hipoperfusión cerebral global transitoria caracterizada por un inicio rápido, una duración corta y una recuperación espontánea completa. El síncope generalmente conduce a la pérdida del control postural y a caída.

Estas definiciones son ampliamente aceptadas y se ha establecido clásicamente una aproximación diagnóstica a cada una de ellas.

Así el vértigo correspondería a un problema vestibular, el presíncope o síncope correspondería a una anomalía cardiovascular y la inestabilidad correspondería a una alteración cerebrovascular, y los otros síntomas a problemas metabólicos o psiquiátricos.

Esta simplificación del problema ayudaría a ordenar las posibles causas y su proceso diagnóstico, aunque este problema no es tan sencillo de clasificar y manejar[6]. Como se desarrolla durante esta unidad.

Para tener una unidad diagnóstica para trabajar en urgencia definiremos una entidad que englobe estos síntomas, la cual es el **Síndrome Vestibular Agudo**, la que debe cumplir que sea una crisis única de mareo, vértigo o inestabilidad de inicio brusco que en ocasiones se presenta con náuseas e intolerancia a los movimientos de la cabeza.

Otros síndromes vestibulares como los episódicos se muestran en la Tabla Clasificación según presentación y en diagnósticos diferenciales

Fisiopatología[7]

El control postural se mantiene por el funcionamiento integrado de los órganos de la visión, sistema vestibular y el sistema propioceptivo que informan al sistema motor, a través de los sistemas de control cerebeloso y extrapiramidal. Sobre ellos actúa factores cardiovasculares, respiratorios, metabólicos y psicológicos.

El sistema vestibular está compuesto por el receptor periférico que lo forman los canales semicirculares, el utrículo y el sáculo. Los canales semicirculares en número de tres a cada lado, superior, posterior y horizontal. Presentan en un extremo una dilatación, la cresta ampular que es el receptor de las aceleraciones angulares de la cabeza al desplazar la endolinfa.

Anatomía del aparato vestibular

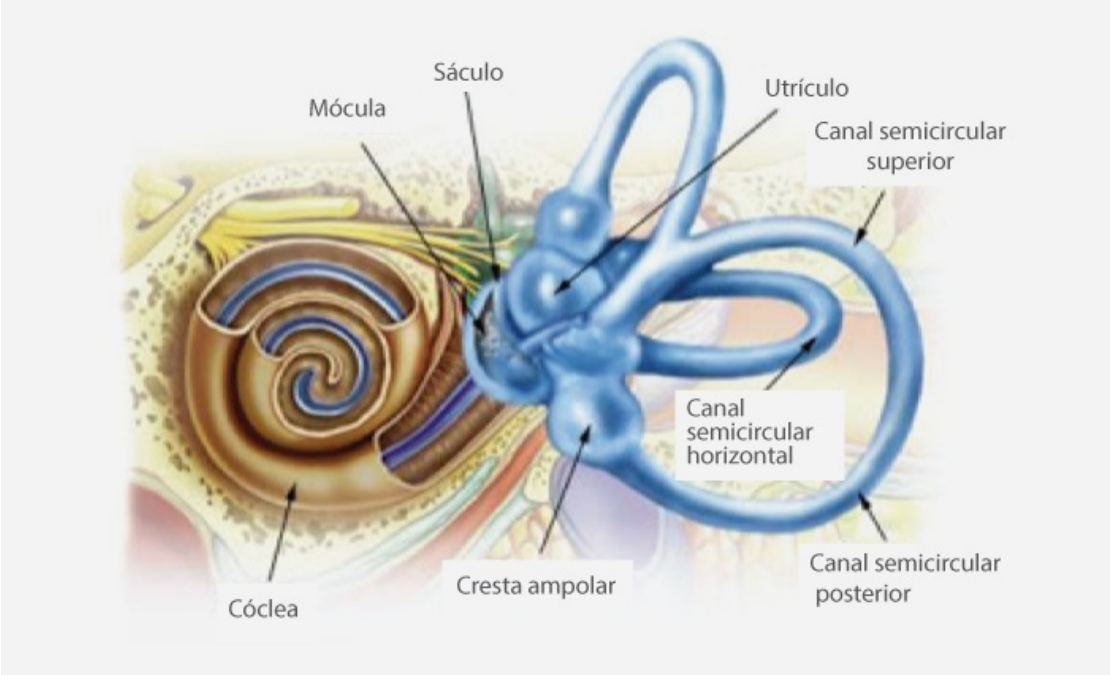

Las máculas otolíticas contenidas en el utrículo y en el sáculo, sensibles a la acción de la gravedad, informan de la posición de la cabeza en el espacio y de la aceleración lineal.
Los nervios vestibulares atraviesan el conducto auditivo interno, alcanzan los núcleos vestibulares del bulbo y desde allí se originan fibras directas al cerebelo, sustancia reticulada, núcleos grises y oculomotores, que intervienen en las adaptaciones posturales y de los ojos. Otras, a través del tálamo, alcanzan la corteza parietal e intervienen en el conocimiento de la posición y desplazamiento de la cabeza.

El sistema auditivo, constituido por el pabellón auricular, conducto auditivo externo, membrana timpánica, cadena de huesecillos del oído medio y el oído interno, trasmite las vibraciones sonoras hasta la cóclea, donde se encuentra el órgano de Corti.

Las células ciliadas internas y externas convierten el impulso mecánico en un estímulo eléctrico. A este nivel se origina el nervio coclear, que discurre por el conducto auditivo interno y, tras atravesar el ángulo pontocerebeloso, terminará en los núcleos dorsal y ventral del pedúnculo cerebeloso inferior.

Desde allí parten vías hacia los cuerpos geniculados y desde aquí la circunvalación temporal, donde está situada el área auditiva primaria. La vía auditiva establece sinapsis con la formación reticulada, que interviene en actividades reflejas. La sintomatología que estudiamos en esta unidad se debe a muchos casos a la intervención de estos dos sistemas.

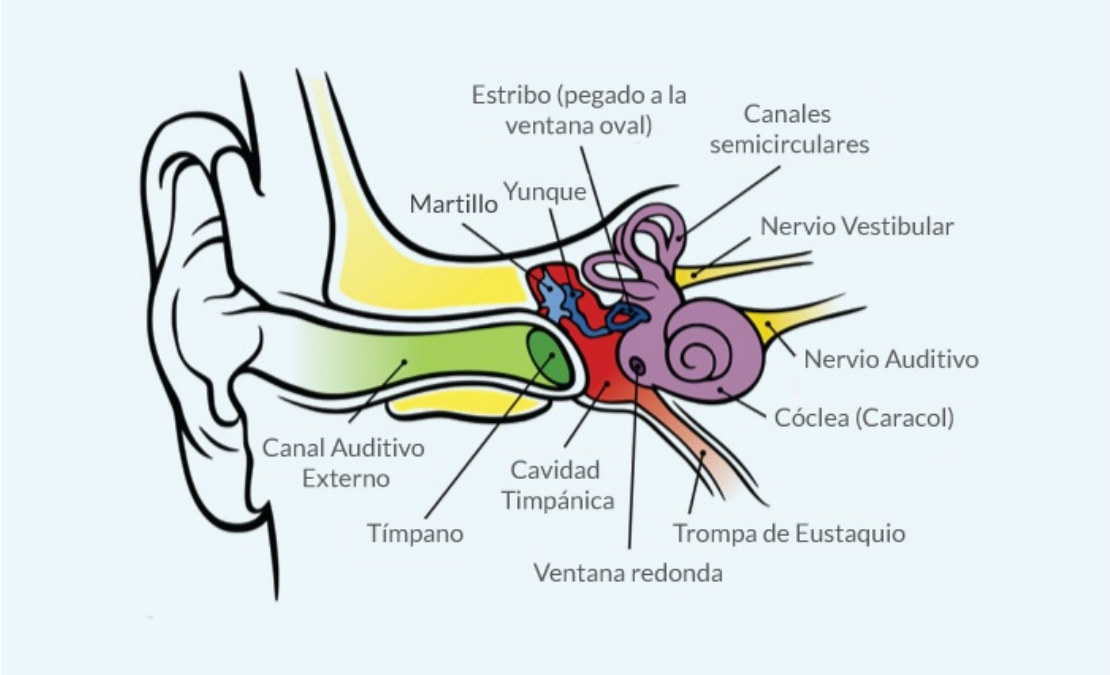

Dado a que existen posibles causas centrales y las más temidas son las causas vasculares, ya que de los síndromes vestibulares agudos que se presentan en el servicio de urgencia un 25% son causados por un accidente cerebrovascular de circulación posterior y el síntoma de mareo/vértigo es el más común de isquemia vertebrobasilar.

Cabe hacer un pequeño recordatorio de la Irrigación de la fosa posterior:

El cerebelo esta irrigado por 3 arterias[8]:

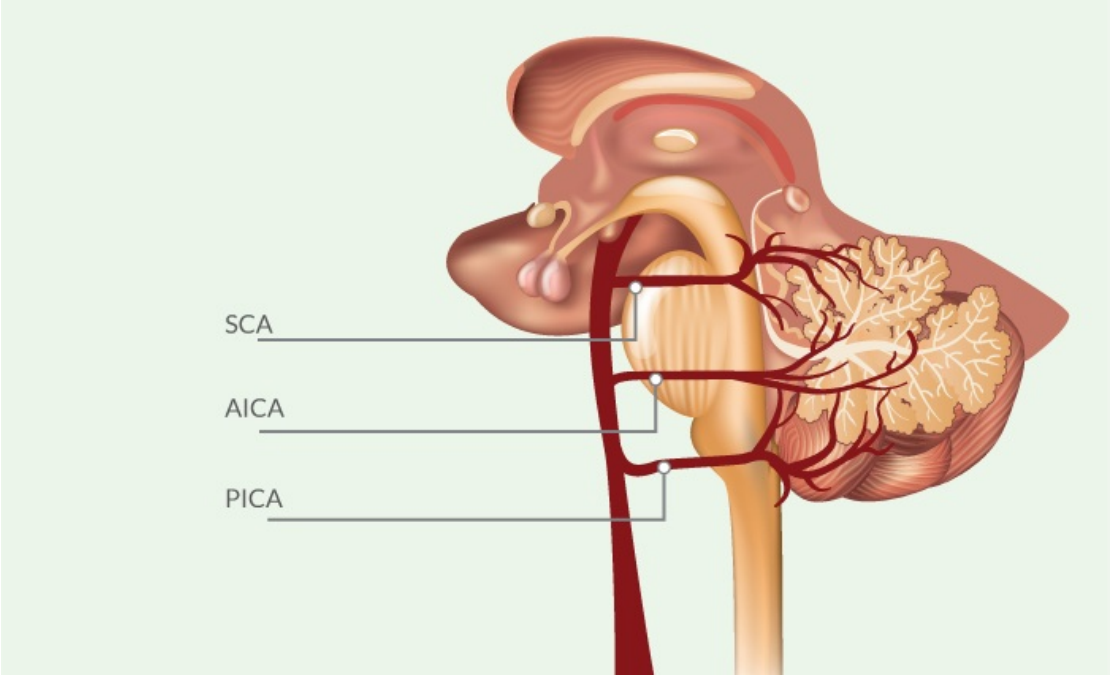

- La PICA (arteria cerebelar postero-inferior) la cual usualmente deriva desde la arteria vertebral e irriga los núcleos de los pares craneanos V, VIII (porción vestibular) IX y X, tracto simpático, tracto espinotalámico, pedúnculo cerebelar inferior. Además, irriga la zona postero-inferior del cerebelo incluyendo la vermis. Por lo que el síndrome cerebelar en caso de su afectación se caracterizaría por Síndrome Vestibular Agudo aislado sin síntomas auditivos. (una pseudo neuritis vestibular).

- La AICA (arteria cerebelar antero-inferior) usualmente brazo desde la zona proximal o media de la arteria basilar que irriga los núcleos de los pares craneanos V, VI, VIII (vestíbulo-coclear), y fascículos del VII y VIII, tracto simpático, tracto espinotalámica y pedúnculo cerebeloso medio. Además irriga la zona anterior-inferior del cerebelo incluyendo el floculo y el oído interno: laberinto vestibular y cóclea. Dado su territorio de irrigación se puede deducir el Síndrome cerebeloso que se daría en caso de su afectación se el cual caracteriza por un Síndrome Vestibular Agudo aislado con síntomas auditivos (una pseudo laberintitis)

- La SCA (arteria cerebelar superior) generalmente nace de la zona distal de la arteria basilar. Irriga núcleos de los pares craneanos IV, V y fascículos del IV, tracto simpático, tracto espinotalámico, lemniscos medios y pedúnculo cerebeloso superior. Además irriga a la zona superior del cerebelo incluyendo la parte superior de la vermis y el núcleo dentado. Dada la zona irrigada podemos deducir que el Síndrome Cerebeloso desarrollado en caso de su afectación se caracterizaría por inestabilidad de la marcha o del tronco, asociado a disartria, nauseas o vómitos.

Al contrario de lo tradicionalmente se cree los signos cerebelosos, como disartria y dismetría se encuentran ausentes en los infartos cerebelosos. Así, los hallazgos en la oculomotilidad son importantes en el diagnóstico de infarto cerebral, una causa de vértigo aislado debido a la asociación de los pares craneanos encargado de dicho movimiento y el tallo cerebral.

Etiología

Más de 60 desórdenes pueden producir mareos y/o vértigo, y aproximadamente el 12% de los pacientes tendrán múltiples causas para este síntoma[9].

La literatura respecto a la causa del mareo y/o vértigo es amplia. El Síndrome Vestibular ha sido identificado como causa primaria en el 4-64% dependiendo del estudio, notándose una amplia variación con las otras causas.

Las causas cerebrovasculares fueron identificadas del 0-70% de los casos, causas psiquiátricas de 0-40% y del 8-22% de los casos quedan sin diagnóstico primario[10].

Causas de Síndrome Vestibular

Neurológicas – otológicas

1.Vértigo central:

- Hemorragia o isquemia cerebelar
- Insuficiencia vertebrobasilar
- Migraña basilar
- Vértigo asociado a cefalea
- Tumor ángulo pontino
- Esclerosis múltiple
- Infecciones del Sistema Nervioso Central
- Epilepsia de lóbulo temporal

2.Vértigo periférico:

- Vértigo postural paroxístico benigno
- Neuritis vestibular
- Laberintitis
- Enfermedad de Meniere
- Colesteatoma
- Neurinoma del acústico
- Otitis media aguda
- Síndrome de Ramsey Hunt
- Fístula perilinfática

Cardiovasculares

- Arritmias
- Hipotensión ortostática
- Hipovolemia o anemia
- Isquemia miocárdica
- Enfermedad cardíaca estructural o valvular
- Hipoxia
- Episodio vasovagal

Otras

Efectos de drogas:

- Aminoglicósidos
- Anticonvulsivantes
- Antihipertensivos
- Hipoglucemiantes
- Antipsicóticos
- Hipnóticos
- Sedantes
- Alcohol

Psiquiátrico:

- Hiperventilación, ansiedad.
- Desórdenes tiroideos.

Fuente: Saber, A., Kattah, J., Kerber, K., Gold, D., Zee, D., Urrutia, V. y Newman-Toker, D.. (2018). Diagnosing Stroke in Acute Dizziness and Vertigo Pitfalls and Pearls. American Heart Association STROKE, -, 1-7 pp.

Enfrentamiento general y manejo de los pacientes con mareo y vértigo

En este artículo revisaremos la clasificación según presentación de los tipos de mareo y vértigo, diagnósticos diferenciales y su manejo en urgencia.

Enfrentamiento General

El Síndrome Vestibular Agudo es la causa más común en el servicio de urgencia, dentro de este grupo de sintomatología. Sin embargo, el diagnóstico diferencial de mareo/vértigo es un gran desafío por grandes razones:

Primero que todo, el mareo puede ser una manifestación de una amplia gama de condiciones desde patologías que ponen en riesgo la vida hasta respuestas fisiológicas normales a algunas situaciones.

Segundo, no existe herramienta diagnóstica confirmatoria avalada para la gran mayoría de los desórdenes que causan mareo/vértigo.

Así, el diagnóstico es en gran parte, basado en la constelación de presentaciones clínicas obtenidas con una cuidadosa historia clínica y con el examen físico con énfasis en definir si el origen es central o periférico.

Ningún examen de sangre o de imagen son costo-efectivos cuando se aplican a pacientes sin haber hecho la discriminación entre el origen central o periférico.

Tercero, el término “mareo” puede representar varios síntomas que se mencionan en definiciones, además se debería completar en esta amplia gama el sencillo “no me siento bien” el cual aun hace más dificultoso la aproximación diagnóstica.

Como se mencionaba anteriormente, la aproximación tradicional para la sintomatología de mareo/vértigo, es definir que tipo de síntoma tiene el paciente entre mareo, vértigo, inestabilidad, etc.; el enfoque clásico decía que el vértigo era de causa vestibular, el presíncope/síncope era causa cardiovascular, respecto a la inestabilidad su causa problable era neurológica y el no clasificable como ninguno de los anteriores o que no se puede definir se debía de causas psicógenas o metabólicas[1].

Sin embargo, algunos pacientes tienen la dificultad de describir el síntoma, además los desórdenes vestibulares pueden presentar patrones de mareos/vértigo y las patologías cardiovasculares o la hipotensión sistémica pueden presentar vértigo junto con signos vestibulares.

De esta manera, el enfoque tradicional confiando en la calidad la descripción de los síntomas enfrenta dificultades haciendo estos síntomas un gran desafío para el clínico pudiendo provocar errores diagnósticos.

Recordemos el caso que vimos al principio de esta unidad: **¿Cuál debe ser nuestro enfoque inicial?**

El nuevo paradigma diagnóstico en estos pacientes se basa en poder describir tiempo de evolución o frecuencia de aparición, gatillantes y contexto de los síntomas, examen físico y necesidad de exámenes complementarios, la idea de este nuevo enfoque es disminuir los diagnósticos erróneos.

Así en la literatura actual, existen 2 nemotecnias del inglés, la primera propuesta por Newman-Toker et al (2017) definida como TiTrATE: siendo Ti: Timing, Tr: Triggers, A: and TE: Target Examination. El cual menciona como puntos esenciales de la evaluación tiempo de evolución y frecuencia de presentación (Timing), gatillantes (Triggers) y examinación dirigida (TE).

La segunda es la propuesta por Edlow A. (2016) definida como ATTEST: En la cual corresponde A: Associated symptoms, TT: Timing and Triggers, ES: bedside Examination Signs, y T: additional Testing as needed (1). En ésta se consideran síntomas asociados (A: Associated Symptoms), tiempo de evolución, frecuencia de presentación y gatillantes (TT: timing and triggers), signos encontrados en la evaluación al lado del enfermo (ES: Bedside examination signs) y por último necesidad de exámenes complemetarios como sea necesario (T: additional testing as needed)

Dado lo anteriormente expuesto es que nuestro enfoque en la urgencia es en el manejo del Síndrome Vestibular Agudo, el cual será desarrollado con mayor detalle en el manejo, con una descripción breve de los Síndromes Vestibulares Episódicos.

Clasificación según presentación y diagnósticos diferenciales:

Tipos	Descripción	Diagnostico diferencial principal
Mareo/vértigo espontáneo agudo (o prolongado) *Síndrome Vestibular Agudo*	Aparición brusca de mareo/vértigo agudo que duran días a semanas, a menudo asociados con náuseas, vómitos e intolerancia al movimiento de la cabeza.	-Neuritis vestibular -Laberintitis -Accidente cerebrovascular
Mareo/vértigo recurrente espontáneo *Síndrome Vestibular episódico sin gatillante*	Episodios de mareo/vértigo que ocurren espontáneamente, sin gatillante aparente y usualmente dura minutos u horas.	-Enfermedad de Meniere -Migraña Vestibular -Mareo/Vértigo psicógeno -Accidente cerebrovascular vertebrobasilar transitorio
Vértigo posicional recurrente *Síndrome Vestibular episódico con gatillante*	Episodios de mareo o vértigo gatillado por alguna acción específica, usualmente movimiento de cabeza o el estar erguido que dura usualmente menos de 1 minuto.	-Vértigo Paroxístico Posicional Benigno -Hipotensión ortostática
Mareo e Inestabilidad crónica *Síndrome Vestibular Crónico*	Mareo/vértigo que se presenta en las últimas semanas o meses (incluso más tiempo).	-Desórdenes cerebrales degenerativos -Vestibulopatía bilateral -Alteración psicógena -Efectos adversos de medicamentos

Manejo

1. Mareo/Vértigo espontáneo de presentación aguda o Síndrome Vestibular Agudo

En los pacientes desarrollan un mareo/vértigo agudo sin factores gatillantes, principalmente acompañados con síntomas como náuseas, vómitos, inestabilidad en la marcha e intolerancia al movimiento de la cabeza. El cuadro puede ser transitorio o prolongado (duración mayor a 24 horas). El paciente en general está sintomático durante la evaluación en el servicio de urgencia.

El diagnóstico diferencial de esta presentación esencialmente es entre neuritis vestibular, un desorden inflamatorio que afecta a laberinto (mareo/vértigo con pérdida de audición o tinnitus) y un accidente cerebrovascular isquémico de circulación posterior, generalmente en cerebelo o tronco cerebral. Como tercera causa más común en este grupo,

pero mucho menos frecuente esta la Esclerosis Múltiple.

Un concepto importante es que los pacientes con un Síndrome Vertiginoso Agudo, los síntomas empeoran con los movimientos de la cabeza y con las pruebas de provocación (como la maniobra de DiX-Hallpike) este punto provoca confusión en la diferenciación entre los Síndromes Vestibulares Episódicos como el Vértigo Paroxístico Posicional Benigno y una Neuritis Vestibular.

La Neuritis Vascular es una patología benigna autolimitada, presumiblemente viral o debida a una inflamación post infección viral condición que afecta al nervio vestibular con lo que provoca un Síndrome Vestibular Agudo. Esto se puede pensar como una patología similar a la paralisis de Bell pero que envuelve a la porción vestibular del Octavo Par Craneano.

A pesar de la creencia tradicional de que el mareo/vértigo usualmente se acompaña de otros síntomas o signos neurológicos en los desórdenes cerebrovasculares como en el caso de que imita una Neuritis Vestibular, un vértigo o mareo aislado ha ido incrementando la detección de que sea producida por causas vasculares.

En efecto, mareos, vértigo o inestabilidad son el síntoma más común en isquemia vertebrobasilar, los cuales comprenden la presentación de aproximadamente 20% de los accidentes cerebrovasculares, siendo más común (entre un 47-75%) en aquellos con afectación de la circulación de la fosa posterior[2].

Por lo anteriormente expuesto es que es de crucial importancia diferenciar entre un vértigo aislado vascular de uno por causa benigna, ya que las estrategias terapéuticas son distintas al igual que sus pronósticos.

La introducción del Resonancia Nuclear Magnética (RNM) ha mejorado la detección de infartos en pacientes con mareo/ vértigo de origen vascular, especialmente en aquellos debido a alteración de circulación posterior, sin embargo, una evaluación neurológica correcta posee mayor sensibilidad que la RNM en detectar infarto agudo como causa espontánea de vértigo, especialmente durante las primeras 48 horas de evolución.

Historia Clínica:

La historia debe incluir antecedentes cardiovasculares como la presencia de Hipertensión Arterial, Diabetes, Dislipidemia, Tabaquismo activo o detenido y enfermedad cardíaca previa.

Se debe preguntar respecto a síntomas acompañantes como cefalea y dolor cervical los cuales aumentan la sospecha de un desorden cerebrovascular, como también se debe preguntar por disartria, disfagia y disestesia facial ya que estos hallazgos hacen sospechar en origen cerebrovascular.

Se debe preguntar por frecuencia y tiempo de evolución como también gatillantes.

Examen Físico:

En todo paciente con mareo/ vértigo espontaneo agudo es mandatorio hacer una evaluación neurológica, la evaluación de pares craneanos, pruebas cerebelosas y de marcha. Esto debido a que aquellos pacientes que están cursando con un accidente cerebrovascular de fosa posterior un 30-60% tendrán alguna alteración en estas pruebas. Se debe tener poner énfasis en las pruebas de dismetría, disdiadococinesia, lenguaje buscando dirigidamente disartria y disestesias faciales.

Además de este examen general existen unas pruebas para detectar dentro de los Síndromes Vestibulares Agudos aquellos que aparentemente serían centrales, los cuales evalúan oculomotilidad conocida con la nemotecnia:

HINTS (HIT: Head impulse test, N: nystagmus, T: test of skew)

En español lo podríamos definir como:

1. Evaluación de NISTAGMUS
2. Prueba de impulso de cabeza (HIT: head impulse test)
3. Prueba de mal alineamiento ocular vertical (test of skew)

El cual busca diferenciar entre síndrome vestibular agudo central o periférico.

Normalmente el primer paso es la evaluación del NISTAGMUS el cual se define como una oscilación, rítmica e involuntaria, de los ojos.

La clave de dicha evaluación está en observar cuidadosamente, primero su comportamiento en estado de reposo y luego con la motilidad ocular, se debe observar intensidad, dirección y el efecto el movimiento y fijación de la mirada que tiene sobre el nistagmus.

En la Neuritis Vestibular el nistagmus espontáneo generalmente es horizontal y torsional alejándose de la lesión (siendo la fase rápida la que se aleja de la lesión y la lenta la que va hacia la lesión).

Típicamente el nistagmus aumenta cuando la mirada va hacia el lado de la fase rápida y disminuye cuando la mirada va en la dirección opuesta, cuando es periférica.

En los casos de neuritis vestibular periférica el nistagmus es marcadamente suprimido con la fijación de la mirada, por lo que para una apropiada evaluación se requiere remover la fijación usando por ejemplo los lentes Frenzel.

En contraste en el nistagmus central el efecto de la fijación y la dirección es variable, por lo que si el nistagmus no cumple con las características de uno de probable origen periférico se considerará central.

Existen importantes advertencias a la evaluación del nistagmus en el Síndrome Vestibular Agudo:

- Algunos pacientes poseen nistagmus fisiológicos a la mirada forzada.
- Nistagmus con cambios en su direccionalidad indica procesos en el sistema nervioso central, pero no necesariamente serios (por ejemplo: intoxicación con fenitoina o alcohol).
- Ocasionalmente pacientes con neuritis vestibular con afectación del brazo inferior pueden presentar nistagmus torsional y vertical imitando a una enfermedad del sistema nervioso central.
- Pacientes con síndrome vestibular agudo con nistagmus en reposo no requieren la prueba de reposicionamiento y realizando este tipo de pruebas se agravarán sus síntomas innecesariamente.
- Como regla general, con la fijación visual, el nistagmus se reducirá o extinguirá por completo en el caso de Neuritis Vestibular; pero esto también se puede ver en algunos accidentes cerebrovascular de circulación posterior. Ausencia de reducción de nistagmus con fijación visual sugiere causa central, pero reducción del nistagmus con dicha fijación no hace distinción clara entre central o periférica.

Principales diferencias entre Nistagmus Periférico y Central

Características	Periférico	Central
Dirección	Mezcla entre torsional y horizontal, pero de predominio horizontal.	Variable: vertival puro, torsional u horizontal Multidireccional.
Cambio de dirección	Unidireccional: fase rápida contralesional.	Variable: unidireccional o que cambia de dirección.
Efectos con Fijación de la mirada	Supresión	Variable: aumenta, disminuye o no cambia.
Otros déficit neurológicos	No	Si, frecuentemente.

Fuente: Jung, I. y Ji-Soo, K.. (2015). Approach to dizziness in the emergency department. Clinical and Experimental Emergency Medicine, 2, 75-88 pp.

El segundo paso es realizar **la prueba de impulso de cabeza o HIT (Head Impulse Test)** el cual es el método más efectivo para detectar la perdida de la función vestibular el lado de la cama del enfermo.

Para el HIT el examinado debe pedir al paciente que fije la mirada en un punto al frente de sus ojos, por ejemplo: la nariz del examinador y enérgicamente el evaluador debe girar la cabeza del paciente horizontalmente entre 10-20 grados en ese plano.

Si el reflejo oculo-vestibular se encuentra indemne, el HIT generara un movimiento compensatorio en la dirección opuesta a la rotación de la cabeza de igual amplitud que lo provocado manteniendo la mirada fija en el punto previamente establecido.

En caso de que el reflejo no esté conservado se puede afirmar que es una lesión vestibular periférica, el que se manifiesta que ante la maniobra del HIT existe un movimiento de recaptura de la mirada para el punto preestablecido previamente, conocido como movimiento sacádico de corrección.

Por lo que si existe un HIT normal o reflejo oculo-vestibular conservado, nos hace sospechar en una patología central, en cambio un HIT alterado nos hace pensar en una lesión periférica.

Por último, debemos evaluar el **alineamiento ocular o TEST OF SKEW**, el mal alineamiento ocular vertical ocurre frecuentemente en vestibulopatías centrales, debido al desbalance de las vías sensitivas de la gravedad o del tono vestibular, la presencia de este mal alineamiento se puede sospechar en diplopía vertical y se debe confirmar con la prueba de cobertura alternante.

El examinado debe mirar directamente la nariz del examinador, este cubrirá alternando cada ojo por 2 segundos aproximadamente, esta prueba será alterada cuando el ojo que no está cubierto se desvía verticalmente, esta corrección puede ser pequeña de 1-2mm, por lo que debe ser observada detenidamente.

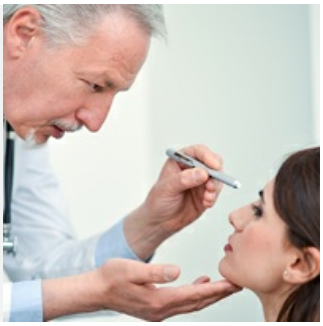

Una respuesta normal es la NO existencia de corrección vertical, y una respuesta anormal es la presencia de la corrección y debe ser considerada como como un Síndrome Vestibular Agudo de origen central.

La limitante de esta prueba es que no es sensible (30% aproximadamente) pero es específico (98%) de una lesión de tronco cerebral.

Posibles hallazgos en el HINTS de Síndrome Vestibular Agudo periférico o central

Componente oculomotor examinado	Periférico	Central
Nistagmus	Unidireccional horizontal-torsional, fase rápida contralesional, supresión con fijación de la mirada.	Multidireccional, con cambios de dirección, con respuesta variable a la fijación de la mirada.
HIT	Unilateralmente anormal, (presencia de movimiento sacadico de corrección).	Usualmente bilateralmente normal.
Test of Skew	Alineamiento ocular vertical normal.	Si existe mal alineamiento ocular vertical.

Fuente: Edlow J.. (2016). A New Approach to the Diagnosis of Acute Dizziness in Adult Patients. Emergency Medicine Clinics North America, 1-22 pp.

En la literatura está descrito que el HINTS en casos de accidentes cerebrovasculares es capaz de predecir con una sensibilidad de 100% y una especificidad de 96% en pacientes con un Síndrome Vestibular Agudo y al menos un factor de riesgo vascular y que con la historia clínica se ha podido descartar un Vértigo recurrente.

Sin embargo, el HINTS no es suficiente robusto para detectar infartos de los territorios de la arteria cerebelar anterior inferior (AICA), y principalmente en estos casos el HINTS sería positivo debido a la concomitancia de un infarto del laberinto. Por lo que en casos que se sospeche infartos de estos territorios se debería completar el estudio con exámenes como evaluación de la audición entre otros (HINTS plus).

Vea este video en la versión online del curso

2. Mareo/vértigo recurrente espontáneo o Síndrome Vestibular Episódico sin Gatillante

En estos casos el cuadro clínico es marcadamente recurrente, con rangos de duración de segundos a días, pero mayoritariamente de minutos a horas. La mayoría de los pacientes están asintomáticos a la evaluación médica y los síntomas no se puede provocar.

La causa benigna más habitual es la migraña vestibular y la causa más común de las peligrosas es accidente cerebrovascular transitorio del territorio de la arteria vertebrobasilar.

Este patrón también se puede observar en la enfermedad de Meniere, síncope vasovagal y ataques de pánico.

La migraña vestibular requiere ataques con síntomas vestibulares con migraña durante al menos la mitad del ataque. Cuando el nistagmus está presente la causa puede ser central como periférica, puede verse acompañada de vómitos, náuseas, fotofobia, fonofobia y auras. Pueden presentar ipoacusia y tinitus. Como no existen exámenes específicos el diagnóstico se realiza con la historia clínica y la exclusión de otras causas.

3.Mareo/vértigo recurrente espontáneo o Síndrome Vestibular Episódico con Gatillante

Pacientes con este cuadro clínico tienen episodios de mareos/vértigo de duración de segundo a pocos minutos, dependiendo de la etiología. Deben tener un gatillante identificado, esto significa que existe un estímulo que se relaciona directamente por temporalidad con el desarrollo de mareo/ vértigo.

Un gatillante común es el cambio de posición de la cabeza o cambios en la posición del cuerpo. Algunas causas vestibulares son suficientemente severas para causar cuadros de vómitos.

Aquí el clínico debe ser capaz de distinguir lo que son gatillantes (que provocan nuevos síntomas no presentes en el estado previo del paciente) de aquellos que exacerban síntomas (que empeoran síntomas ya presentes previamente en el paciente) porque un episodio de Síndrome Vestibular Agudo empeora con los movimientos de la cabeza.

Las causas más comunes son el Vértigo Paroxístico Posicional Benigno (VPPB) y la Hipotensión ortostática, dentro de las causas más peligrosas son las centrales que imitan el VPPB, y las que pueden producir hipotensión como las hemorragias significativa o sepsis.

El VPPB resulta de los movimientos de los desechos cristalinos en uno o más canales semicirculares en el laberinto vestibular.

Clásicamente los síntomas son repetitivos, gatillando episodios de vértigo por algunos segundos a algunos minutos, se suele acompañar de nauseas o vómitos.

El diagnóstico se confirma con la reproducción de los síntomas usando maniobras de posicionamiento e identificando el canal especifico que provoca el nistagmus. La maniobra típicamente usada es la Dix-Hallpike la cual prueba el estado del canal posterior el cual es el comúnmente afectado.

En general estas maniobras no son utilizadas en el servicio de urgencia, ni las maniobras de reposición, las cuales podrían ser realizadas, pero es necesario entrenamiento y conociendo las incomodidades que significan para los pacientes, en algunos casos no serían de utilidad en este escenario.

En estos casos se debe poner especial atención a algunas características de los **Síndrome Vestibular episódico con gatillante** que sugieren una lesión central como:

1 | Presencia de síntomas o signos que no están presentes en VPPB

- Cefalea
- Diplopía
- Alteración en la evaluación de pares craneanos o pruebas cerebelosas

2 Presencia de Nistagmus sin mareo/Vértigo

3 Caracteristicas atípicas del nistagmus
- Nistagmus vertical
- Cambios de dirección de nistagmus

4 Pobre respuesta a maniobras terapéuticas
- No mejora con las maniobras de reposición de canalopatías
- Recurrencias frecuentes de síntomas.

10 trampas y perlas en el diagnóstico de accidente cerebrovascular en Síndrome Vestibular Agudo:

Trampa	Perlas	Comentarios
El vértigo verdadero implica un desorden de oído interno.	Enfóquese en tiempos de evolución, frecuencia y gatillantes, en vez de los tipos.	Desórdenes cerebrovasculares se presentan con síntomas de vértigo verdadero
Empeora con los movimientos de la cabeza implica periférico.	Diferenciar gatillantes de exacerbación de síntomas.	Síndrome Vestibular Agudo usualmente se exacerba con movimientos de la cabeza, en causas centrales y periféricas.
Síntomas auditivos implican una causa periférica.	Cuidado con los síntomas auditivos con causa vascular.	Accidente cerebrovascular (ACV) de protuberancia lateral y de oído interno tienen tinitus y pérdida de audición.
Diagnosticar Migraña Vestibular cuando la cefalea se acompaña de mareo.	Evalúe síntomas y características asociados a la cefalea.	Si es Ictal, severa, o con dolor sustancial cervical puede indicar aneurisma, disección u otra patología vascular.
Vértigo aislado no es síntoma de accidente cerebrovascultransitorio (TIA).	Algunas definiciones de TIA no incluyen síntomas vertebrobasilares transitorios.	Vértigo aislado es el síntoma vertebrobasilar antes del ACV.
ACV causa mareo o vértigo tiene ataxia de extremidades o signos de focalidad.	Enfóquese en el examen de oculomotilidad: HINTS.	Menos del 20% de los ACV que se presentan como Síndrome Vestibular Agudo tienen focalidad neurológica.
Pacientes jóvenes tienen migraña más que ACV.	No solo enfocarse en edad y riesgo cardiovascular, se debe considerar disección de arteria vertebral en jóvenes.	Disección de arteria vertebral simula una migraña. En pacientes jóvenes se falla en hacer diagnóstico de ACV más que en pacientes añosos.

Trampa	Perlas	Comentarios
TC cerebral es necesaria para descartar hemorragia en pacientes con mareo/ vértigo aislado.	Hemorragia intracerebral infrecuentemente simula un mareo/vértigo benigno.	Solo el 2,2% de las hemorragias intracerebrales presentan mareo o vértigo y solo el 0,2% se presentan con mareo aislado.
TC cerebral se debe usar para buscar ACV de fosa posterior.	Existen limitaciones conocidas de la TC cerebral para reconocer ACV de fosa posterior.	Estudios retrospectivos sugieren que TC cerebral tendría uns sensibilidad de 42%. Estudios prospectivos sugieren una sensibilidad no mayor a 16%.
La RNM con Difusión descarta ACV de fosa posterior.	Existen limitaciones conocidas de este tipo de imagen.	En las primeras 24hrs falla en diagnóstico en el 15-20%, la sensibilidad para ACV de fosa posterior es a las 72-100hrs de inicio de síntomas y los ACV de laberinto no son visibles.

Fuente: Saber, A., Kattah, J., Kerber, K., Gold, D., Zee, D., Urrutia, V. y Newman-Toker, D.. (2018). Diagnosing Stroke in Acute Dizziness and Vertigo Pitfalls and Pearls. American Heart Association STROKE, -, 1-7 pp.

Propuesta de enfrentamiento inicial ante paciente con Mareo/Vértigo

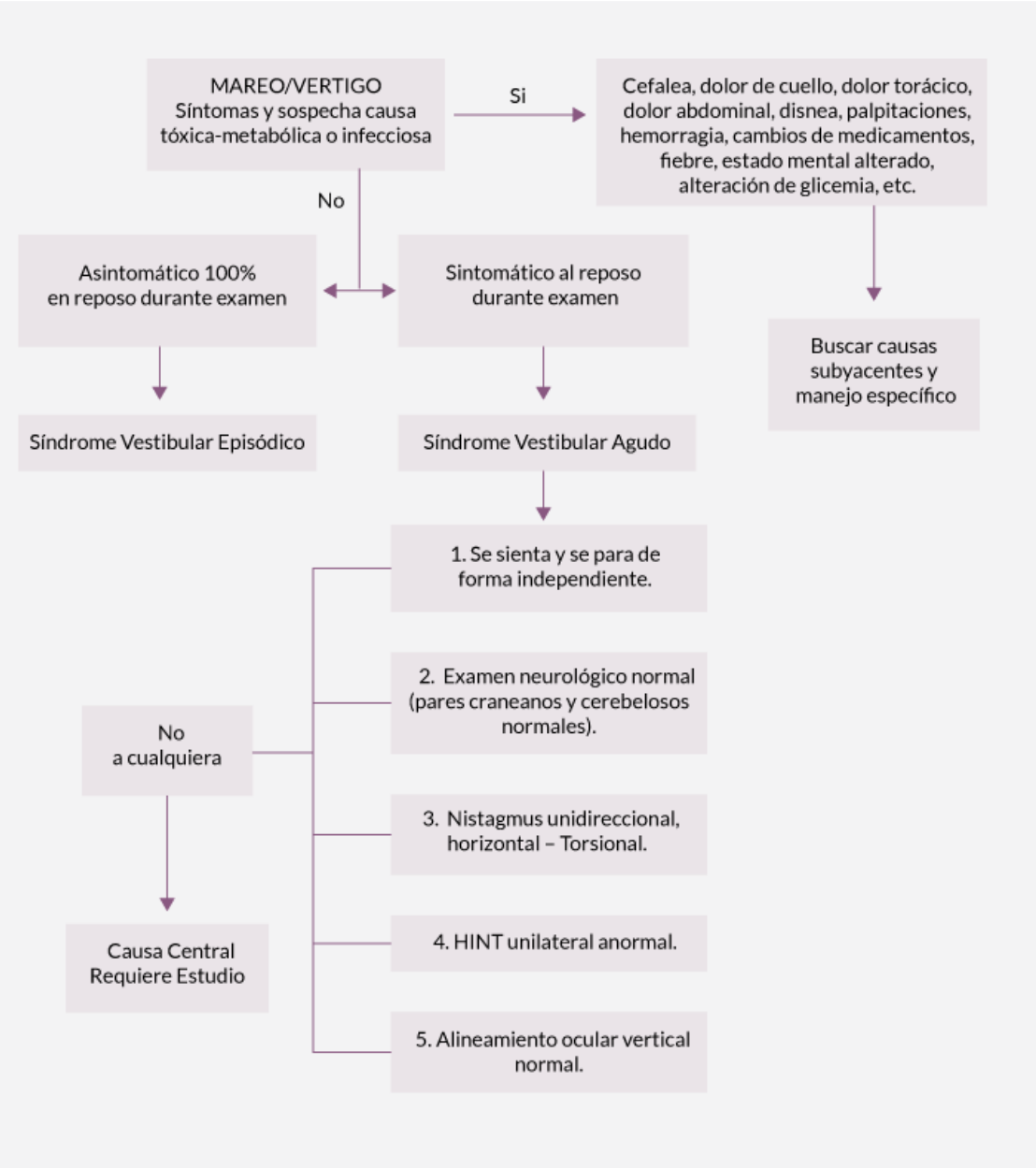

Puntos Principales

- En esta unidad nos enfocamos en el enfrentamiento del Síndrome Vestibular Agudo.
- Los puntos clave a evaluar siempre en estos pacientes, ya sea tomando en cuenta el TiTrATE o ATTEST.
- Historia clínica: descripción detallada de cuadro actual por temporalidad, frecuencia, gatillantes, factores de riesgo cardiovascular.
- Examen físico.
- Examen neurológico: con énfasis en pares craneanos, pruebas cerebelosas y evaluación de la marcha.
- Evaluación de oculomotilidad específicos: HINTS (Head Impulse, Nistagmus, Test of Skew).
- Exámenes complementarios: laboratorio, imágenes. Conociendo sus limitaciones.

Bibliografía Unidad 6

1 Edlow J.. (2016). A New Approach to the Diagnosis of Acute Dizziness in Adult Patients. Emergency Medicine Clinics North America, 1-22 pp.

2 Prado, F., Macías, M., Guerrero, M., Muñoz, A., Hernández, M. y Riva B. Tratado de Geriatría. Capítulo 46: Mareos y Vértigo. 467-479 pp.

3 Morel, L., Poblete, R., Alvizú, S., Cabrera, D., Bellolio, M. y Saldías, F.. (2007). Evaluación del paciente con mareos en la unidad de emergencia. Revista Chilena de Medicina Intensiva, 22, 260-266 pp.

4 Bisdorff, A., Von Brevern, M., Lempert, T. y Newman-Toker, D.. (2009). Clasification of vestibular symptoms: towards an international clasification of vestibular disorders. Journal Vestibular Res, 19, 1-13 pp.

5 European Society of Cardiology. (2009). Task Force the Diagnosis and Management of Syncope. European Heart Journal, 30, 2631-2671 pp.

6 Edlow, J. y Newman-Toker, D.. (2016). USING THE PHYSICAL EXAMINATION TO DIAGNOSE PATIENTS WITH ACUTE DIZZINESS AND VERTIGO. The Journal of Emergency Medicine, 50, 617-628pp.

7 Jung, I. y Ji-Soo, K.. (2015). Approach to dizziness in the emergency department. Clinical and Experimental Emergency Medicine, 2, 75-88 pp.

8 Saber, A., Kattah, J., Kerber, K., Gold, D., Zee, D., Urrutia, V. y Newman-Toker, D.. (2018). Diagnosing Stroke in Acute Dizziness and Vertigo Pitfalls and Pearls. American Heart Association STROKE, -, 1-7 pp.

9 Lee, S. y Ji-Soo, K.. (2015). Acute Diagnosis and Management of Stroke Presenting Dizziness or Vertigo. Neurologic Clinics, 1-11 pp.

10 Piggot, D. y Rosko, C.. (2001). The Dizzy Patient: An Evidence-Based Diagnosis And Treatment Strategy. Emergency Medicine Practice, 3, 1-22 pp.

11 Barinagarrementeria, F. Dávila, L. López, M. Orozco, A.. (2018). Neurología Elemental. Barcelona, España: ELSEVIER.